

Wiederherstellung eines operativ entfernten Organs ...

... nach den Methoden der Russischen Wissenschaftler Grabovoj, Petrov und Arepjev (ursprünglich „Russische Methoden“ genannt, jedoch besser als „Schöpfermethoden“ bekannt, da es sich hierbei um göttliche Werkzeuge handelt).

Schon sehr früh in meinem Leben wurde mir mein Blinddarm operativ entfernt, weil er mir als Kind Probleme verursachte. Das störte mich nicht weiter, bis zu dem Zeitpunkt im Jahr 2010, als ich erfuhr, dass auch der Blinddarm, wie eigentlich jedes Organ im menschlichen Körper, seine ihm bestimmte Funktion hat. Im Speziellen, heißt es, sei der Blinddarm zuständig bzw. hilfreich für eine optimale Synchronisation der beiden Gehirnhälften (was ja auch das Ziel jeder Meditation ist). Mein innigster Wunsch war ab da, dass ich meinen Blinddarm wieder bekomme und er dann seine „Arbeit“ wieder aufnehmen kann.

Bereits im August 2010 erlernte ich daher bei Carola Sarrassin in Thailand an die 15 verschiedene geistige „Werkzeuge“ der sogenannten „Russischen Methoden“, die einem im Leben weiterhelfen. Darunter sind auch einige Anleitungen zum Regenerieren oder gar Wiederherstellen entfernter Körperorgane.

Ich nahm bereits in diesem Kurs in Thailand die Wiederherstellung meines Blinddarms in Angriff. Seit dieser Zeit sandte ich regelmäßig gedankliche Impulse, um meinem Blinddarm zum Wachsen zu bewegen

Es traf sich dann günstig, als ich in der Zeit vom Juni bis August 2011 an einem sogenannten Webinar teilnahm. Hier konnte ich nochmals ganz entspannt über einen Life-Kurs im Internet meine Kenntnisse der Schöpfermethoden auffrischen und vertiefen. Natürlich konnte ich Dank der intensiven und sehr hilfreichen Anleitungen des Webinar-Leiters Danny Savieras Scholz meine regenerativen Impulse an meinen Blinddarm sehr festigen.

UND SEIT DEM NOVEMBER 2011 ist es eine Tatsache, dass mein Blinddarm wieder am Wachsen ist.

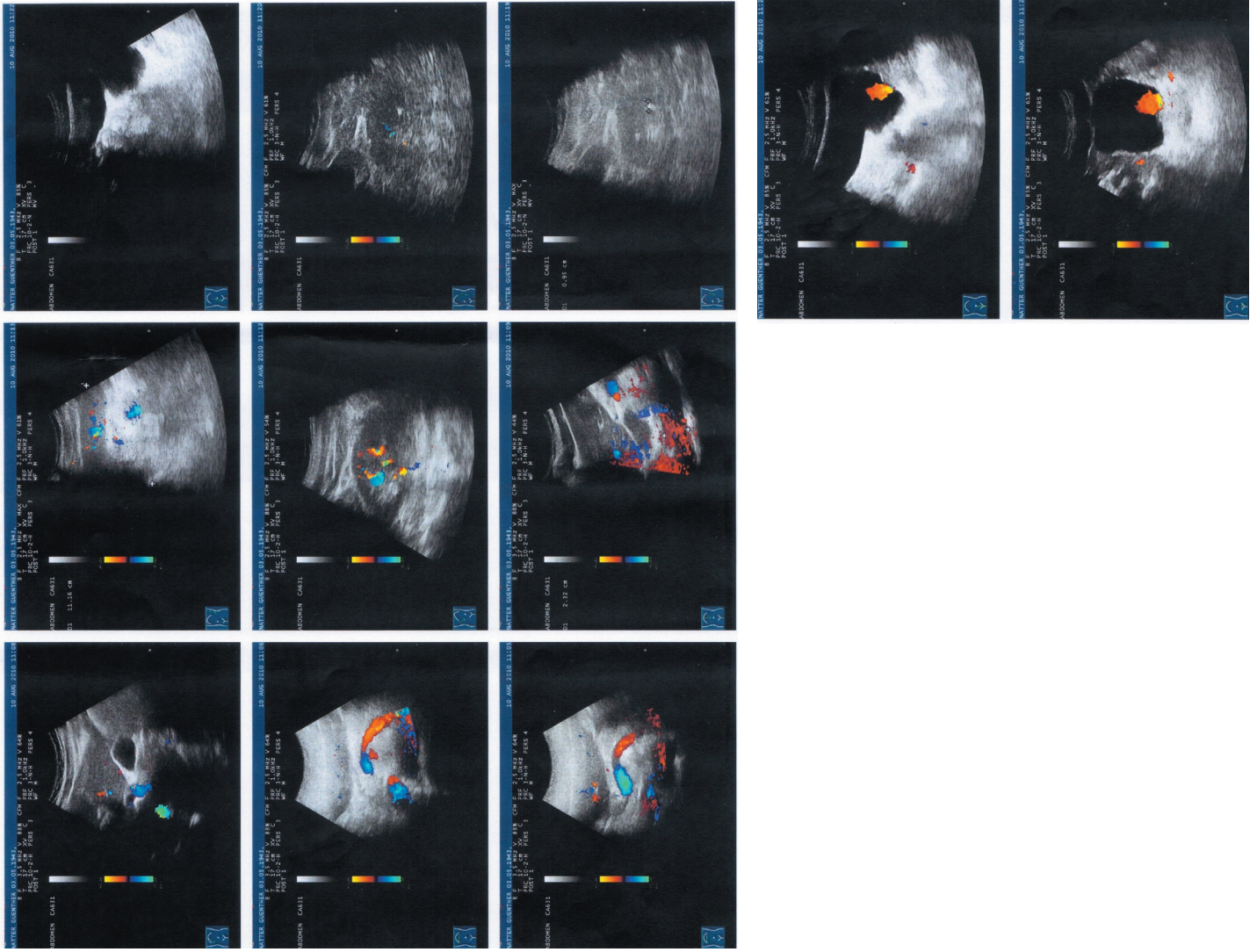
Zur Dokumentation ließ ich mir per Ultraschall-Untersuchung im August 2010 bestätigen, dass mein Blinddarm wirklich nicht vorhanden ist, was ich selber ja an meiner Operationsnarbe feststellen kann. Zu einer genauen Dokumentation gehört aber eine Ablichtung von vorher/nachher.

Leider kann ich als Laie auf den Ultraschallbildern von 2010 nichts erkennen, weder ja noch nein.

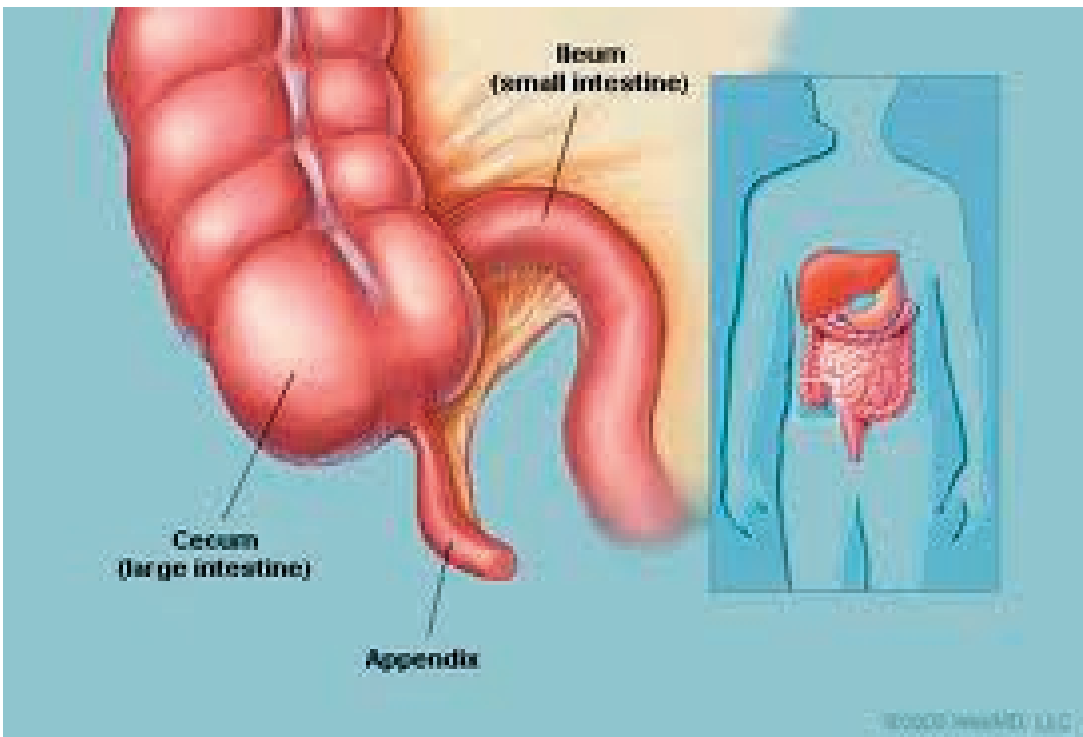
Deswegen ließ ich zu den Ultraschall-Bildern im November 2011 zusätzlich noch Röntgenaufnahmen machen, die es deutlich zeigen: Mein Blinddarm ist am Wachsen! Zwar ist er hier auf dem Röntgenbild noch als kleines Zäpfchen ersichtlich. Aber ein Anfang ist gemacht!



Günter Natter
Egelseestrasse 13
A-6800 Feldkirch
Tel.: 0043 (0)5522 / 31 8 13
Fax: 0043 (0)5522 / 31 8 13-4
Mobil: 0043 (0)676 / 522 8 021
E-Mail: guenter-natter@aon.at



Ultraschall-Aufnahmen vom August 2010



Blinddarm-
Position im
menschli-
chen Körper

(Abb. aus
Wikipedia-
Online-
Lexikon)

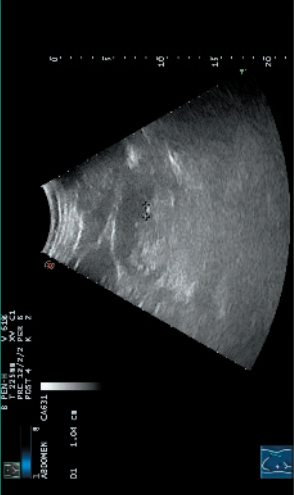
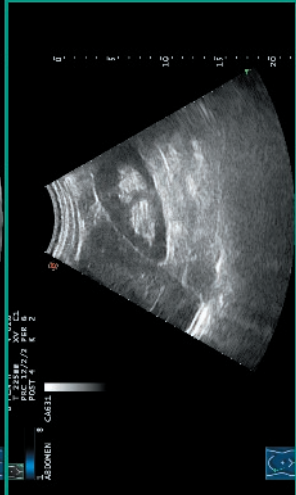
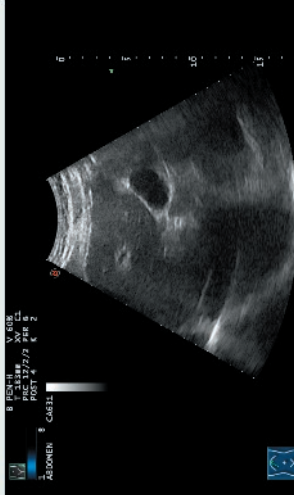
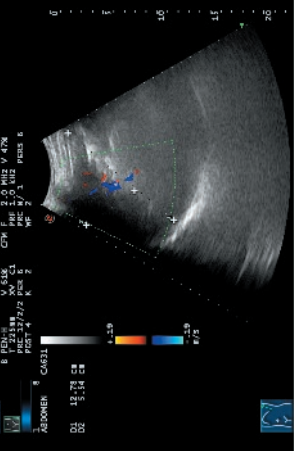
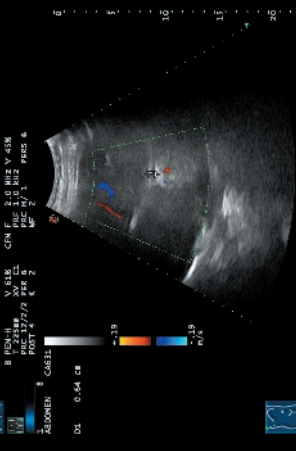
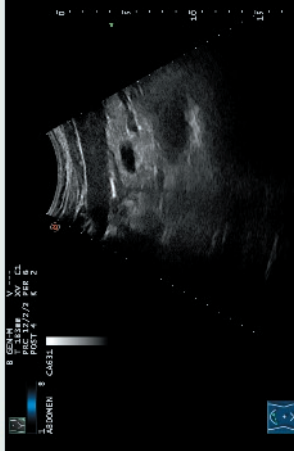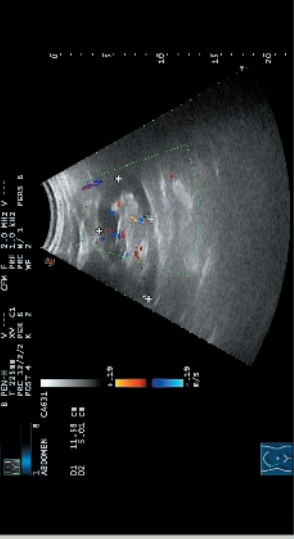
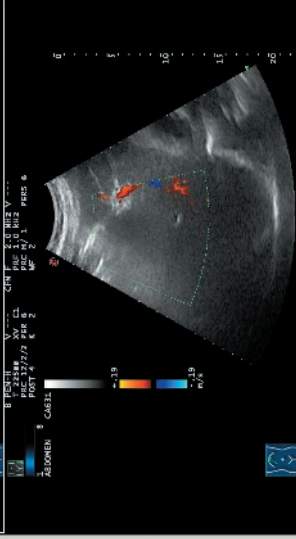
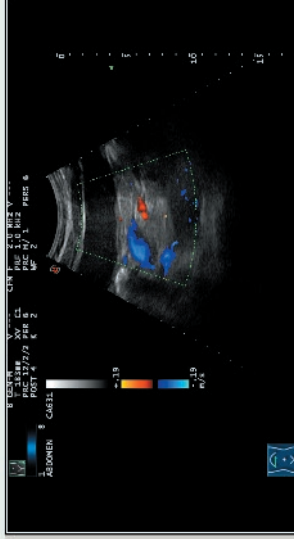
Natter Günther Birth. 1943/05/03

2011/10/28 US (Unknown category)

2011/11/09 RF

2011/11/11 RF

Ultraschall-Aufnahmen vom November 2011



Natter Günther

Natter Günther 1943/05/03 Age 68

Natter Günther Birth. 1943/05/03

- 2011/10/28 US (Unkown category)
- 2011/11/09 RF (Unkown category)
- (Unkown category)
- (Unkown category)
- (Unkown category)
- 2011/11/11 RF (Unkown category)

Röntgen-Aufnahmen vom November 2011

Navigation icons: Home, Search, Hand, Eraser, Arrow, A, Play, SLOW, FAST, Help, Info.



2011/11/09 12:44:11

S:1154,00
 Z:0,29
 C:512,00
 W:1024,00
 IM:1002

1 of 1

PD-S Viewer

Natter Günther
Natter Günther 1943/05/03 Age 68

Natter GüntherBirh. 1943/05...

- 2011/10/28 US
... (Unknown category)
- 2011/11/09 RF
... (Unknown category)
- ... (Unknown category)
- ... (Unknown category)
- ... (Unknown category)
- ... (Unknown category)
- 2011/11/11 RF

Röntgen-Aufnahmen vom November 2011

2011/11/09 12:45:15

S:270,00
Z:0,29
C:512,00
W:1024,00
IM:1003

geneigt
R

1 of 1

FUJIFILM